DIE VERÄNDERUNGEN DER SPINALGANGLIENZELLEN

NACH DER DURCHSCHNEIDUNG DES PERIPHERISCHEN NERVEN UND DER HINTEREN WURZEL.

INAUGURAL-DISSERTATION

ZUR

ERLANGUNG DER DOKTORWÜRDE IN DER GESAMTEN MEDIZIN

VORGELEGT DER

HOHEN MEDIZINISCHEN FAKULTÄT DER
KGL. LUDWIG-MAXIMILIANS-UNIVERSITÄT ZU MÜNCHEN

UNTER DEM PRÄSIDIUM DES

HERRN PROFESSOR MEDIZINALRAT Dr. A. BUMM

VON

KARL KLEIST,
APPR. ARZT AUS MÜLHAUSEN I./E.

BERLIN
DRUCK VON GEORG REIMER
1903

DIE VERÄNDERUNGEN DER SPINALGANGLIENZELLEN

NACH DER DURCHSCHNEIDUNG DES PERIPHERISCHEN NERVEN UND DER HINTEREN WURZEL.

INAUGURAL-DISSERTATION

ZUR

ERLANGUNG DER DOKTORWÜRDE IN DER GESAMTEN MEDIZIN

VORGELEGT DER

HOHEN MEDIZINISCHEN FAKULTÄT DER
KGL. LUDWIG-MAXIMILIANS-UNIVERSITÄT ZU MÜNCHEN

UNTER DEM PRÄSIDIUM DES

HERRN PROFESSOR MEDIZINALRAT Dr. A. BUMM

VON

KARL KLEIST,
APPR. ARZT AUS MÜLHAUSEN I./E.

BERLIN
DRUCK VON GEORG REIMER
1903

Gedruckt mit Genehmigung der medizinischen Fakultät
der Universität München.
Referent: Herr Professor Dr. *Bumm*.

Seitdem Nissl[1] seine Methylenblaumethode als eine „Neue Untersuchungsmethode des Zentralorgans speziell zur Feststellung der Lokalisation der Nervenzellen“ veröffentlicht hat, ist eine sehr große Anzahl von Arbeiten mit dieser und den aus ihr hervorgegangenen Methoden ausgeführt worden.

Man hat die ruhende, die erregte und die degenerierende Nervenzelle untersucht, und man hat in den Veränderungen, die man nach den verschiedensten experimentellen Maßnahmen beobachtete, ein wichtiges Hilfsmittel der anatomischen Erforschung des Nervensystems gefunden. So verlieh ein allgemein-biologisches und ein speziell-anatomisches Interesse diesen Arbeiten ihren Wert.

Von beiden Gesichtspunkten aus habe ich die Untersuchung der Veränderungen der Spinalganglienzellen nach der Durchschneidung des Spinalnerven und der hinteren Wurzel vorgenommen.

Es ist notwendig, vor der Untersuchung der experimentell erzeugten Veränderungen den Bau der normalen Spinalganglienzellen kurz zu besprechen.

Die wichtigsten hierher gehörigen Arbeiten sind von Flemming, Nissl, v. Lenhossek, van Gehuchten, Cox und Holmgren geliefert worden. Die Forscher stimmen darin überein, daß die Spinalganglienzellen dem Typus der blasenförmigen Nervenzellen angehören, daß hinsichtlich der Größe bedeutende Verschiedenheiten obwalten, daß die Zellen mit wenigen Ausnahmen einen einzigen, meist zentral gelegenen, runden Kern mit einer acidophilen Kernmembran, einem oder mehreren basophilen Kernkörperchen und einem verschieden dichten acidophilen Kerngerüst besitzen. Der Zelleib besteht aus dem mit basischen Anilinfarben sich elektiv imprägnierenden sogenannten Tigroid und der diese Farben nicht aufnehmenden Grundsubstanz. Innerhalb der Grundsubstanz wurden neben anderen

Differenzierungsprodukten die leitenden Fibrillen beschrieben. Eine Zellmembran fehlt.

Über die Einzelheiten dieser Bestandteile gehen die Ansichten der Forscher zum Teil sehr weit auseinander.

Auf die Fibrillen gehe ich nicht ein, da ich sie, mangels einer genügend zuverlässigen Darstellungsmethode, auch bei den experimentellen Untersuchungen nicht berücksichtigen konnte.

Bezüglich des Tigroids und der Grundsubstanz stehen meine eigenen Beobachtungen, die ich an Kaninchenganglien, welche vorzugsweise in Carnoys Gemisch fixiert und in Thionin mit oder ohne Nachfärbung mit Erythrosin, in Heidenhains Hämatoxylin mit oder ohne Nachfärbung mit Rubin S., nach Nissls oder Mosses[2] Methode gefärbt wurden, gemacht habe, den Darstellungen v. Lenhosseks[3] und Holmgrens[4] am nächsten:

Die Grundsubstanz ist eine aus allerfeinsten, nur bei stärkster Vergrößerung wahrnehmbaren Körnchen zusammengesetzte Masse (Tafel Fig. 3); sie ist gleichmäßig durch die Zelle verteilt und nur im Randgebiet zuweilen netzartig aufgelockert.

Das Tigroid tritt auf in Form kleiner Körnchen, die nur wenig größer als die Körner der Grundsubstanz sind, und in gröberen Bildungen, die aus jenen kleinen Körnchen zusammengesetzt sind und an Größe die Nukleolen übertreffen können. Je größer die letzteren Elemente sind, desto undeutlicher ist ihre körnige Struktur; in den gröbsten Gebilden hat man einfach homogene Schollen vor sich, die sich auch in ihrer Färbbarkeit abweichend verhalten: sie nehmen bei Thioninfärbung statt des tiefblauen zuweilen einen graublauen Ton an. In den Zellen mittlerer Größe mit mäßig dichtem Gefüge kleiner bis mittelgroßer Tigroidkörper — der häufigsten Zellart — sind die Tigroidelemente in Stränge geordnet, die sich zu einem regelmäßigen, peripherisch etwas lockereren Netzwerk verbinden (vergl. Tafel Fig. 7, die untere, nicht veränderte Hälfte der Zelle). In anderen Zellen sind zwischen benachbarten Netzlücken die trennenden Tigroidstränge verschwunden und so verschieden gestaltete tigroidfreie Räume entstanden; am häufigsten ist eine intermediäre, gürtelförmige Tigroidauflockerung, die das Tigroid in einem Doppelring angeordnet erscheinen läßt. Weitere Abweichungen vom regelmäßigen Tigroidgefüge werde ich später bei den pathologischen Veränderungen, mit denen sie verwandt sind, besprechen.

Die Tigroidlücken scheinen mir zu den Hohlraumbildungen in Beziehung zu stehen: Schon innerhalb der regelmäßigen Netzlücken sieht man öfters kleine kreisrunde Lumina, die nach dem Schwund von Netzsträngen in mannigfachen Gruppierungen nebeneinander liegen und verschmelzend Kanäle, blasenförmige und unregelmäßig gestaltete Vakuolen entstehen lassen; es bleibe dahingestellt, ob diese Hohlräume freie Flüssigkeitsansammlungen, d. h. echte Vakuolen sind (Studnicka[5]), oder ob sie

in Kapselfortsätzen präformiert sind, die sich unter gewissen Umständen in Hohlgebilde umwandeln (Holmgren[4]).

Centrosom und Sphäre habe ich an normalen Zellen nicht auffinden können; was ich hinsichtlich dieser Zellteile an pathologisch veränderten Zellen beobachtet habe, wird später erwähnt werden.

Nach meiner Anschauung repräsentieren die normalen Spinalganglienzellen, soweit sie mit den erwähnten Methoden der Erforschung zugänglich sind, einen Zelltypus, der zwar mannigfache Variationen zuläßt, aber doch überall zugrunde liegt. Ob das Verhalten der nicht dargestellten Zellbestandteile — insbesondere der Fibrillen — eine Unterscheidung verschiedener Zelltypen rechtfertigt (vergl. Cox[6], Zellen mit unregelmäßigem und Zellen mit bündelweisem Fibrillenverlauf), darüber kann ich mir kein Urteil erlauben.

Als Versuchstiere dienten Kaninchen. Die Durchschneidungen wurden am 10., 11. und 12. Thorakalnerven vorgenommen.

Bei der Versuchsreihe I wurde der Nerv bis möglichst nahe ans Foramen intervertebrale freipräpariert und ein Stück von etwa 1 cm Länge aus ihm exzidiert.

Bei der Versuchsreihe II entfernte ich mit der Knochenzange seitlich ein Stück aus dem betreffenden Wirbelbogen, hob die Dura mater ab und durchschnitt dann die freiliegende hintere Wurzel.

Zum Studium der Zellveränderungen wurden nur Tiere mit reaktionslosem Wundverlauf benutzt.

Fixation und Färbung geschah nach den oben angegebenen Methoden.

I.

Die Zellveränderungen nach Durchschneidung des Nerven wurden untersucht:

A. nach 4, 5, 6, 10 und 30 Tagen.

B. nach 3 und 4 Monaten.

A. 1. Versuche von 4, 5, 6 Tagen Dauer.

Mehr als die Hälfte aller Zellen ist verändert. Die Veränderungen spielen sich ab am Tigroid, am Kern und in der Grundsubstanz. Die Tigroidveränderungen stehen im Vordergrund; gemeinschaftlich ist allen Zellen die mehr oder

weniger bedeutende Verminderung des Tigroids, verschieden verhalten sie sich hinsichtlich der Form der übrig bleibenden Tigroidelemente, und so verläuft der Prozeß des Tigrolyse in zwei Typen, zwischen denen jedoch Übergänge vorhanden sind: als feinkörnige Tigrolyse — Typus a, als grobschollige Tigrolyse — Typus b; dem Typus a folgen mehr kleine als große, dem Typus b mehr große als kleine Zellen.

Typus a.

Die Veränderung beginnt mit Tigrolyse in einer intermediären Zone; es entsteht so ein Tigroiddoppelring (Tafel Fig. 1). Der periphere Ring unterscheidet sich nicht vom Randtigroid normaler Zellen; dagegen sind die feinen Tigroidelemente des Innenringes meistens abnorm zahlreich. Entweder ist also das aus der intermediären Zone verschwundene Tigroid gegen den Kern hin gewandert, oder es hat sich in der Umgebung des Kerns — wohl unter dem Einfluß desselben — neues Tigroid gebildet. Die letztere Annahme ist die wahrscheinlichere, da sich Zellen finden, die ohne intermediären Tigroidschwund zentral verdichtetes Tigroid besitzen.

Diese Anfangsveränderungen vom Typus a kommen auch in normalen Ganglien in wechselnder Menge vor (Doppelringzellen mit oder ohne zentrale Tigroidvermehrung).

In offenbar weiter vorgeschrittenen Stadien reduziert sich die anfänglich vermehrte zentrale Tigroidmasse (Tafel Fig. 2), und schließlich enthält die Zellmitte nur noch allerfeinstes, staubförmiges Tigroid, das bei Thionin-Erythrosinfärbung dem roten Farbenton des Grundsubstanz einen violetten Beiklang verleiht. Dann vermindert sich auch das periphere Tigroid; in ihm werden manchmal, im Gegensatz zum feinen Tigroid der Mitte, homogene, größere Brocken gebildet. Unter Auflösung auch des staubförmigen zentralen Tigroids nimmt die Zelle immer mehr die rein rote Farbe der Grundsubstanz an; es folgen Stadien, die auch das Randtigroid verschwinden lassen: Stadien der totalen Tigrolyse (Tafel Fig. 3).

Aber nur selten ist der Verlauf der Zellveränderung so einfach: meistens beteiligen sich an der Tigrolyse Umgestaltungen der Grundsubstanz und des Kerns.

In der intermediären tigroidfreien Zone entwickelt sich sehr oft ein guirlandenförmiger Kanal. Kanälchen von den verschiedensten Formen und Größen treten in den Randgebieten der Zelle auf.[1]) Es erscheint mir zweifellos, daß sie in einem Zusammenhang mit den Umwandlungen des Tigroids stehen. Der Kern verstärkt sein Gerüst, sodaß er manchmal von dichten acidophilen Massen ausgefüllt ist (Tafel Figg. 3 u. 4); die Nukleolen vermehren sich durch Teilung und verlassen z. T. den Kern, um im Zellplasma zu verschwinden.

Die Kernmembran wird zackig und faltig. In allen Stadien der Tigrolyse kann der Kern gegen die Peripherie hinwandern (Tafel Figg. 4, 6, 7, 8), soweit zuweilen, daß er, nur noch von einem feinsten protoplasmatischen Saum umgeben, wie ein Buckel über den Zellkontour hervorragt. In Doppelringzellen wird durch die Kernwanderung die charakteristische Anordnung der Tigroidelemente nur unwesentlich beeinflußt; hier und da wird zwar die zentrale Tigroidmasse mit dem Kern etwas nach einer Seite verschoben, gewöhnlich aber bleibt das Innenringtigroid in der Zellmitte liegen (Tafel Fig. 6) und löst sich dadurch mehr oder weniger vollständig aus seinen räumlichen Beziehungen zum Kern. Es scheint also die Anordnung des Tigroids nicht durch den Kern allein, sondern noch durch andere Zentralgebilde der Zelle bestimmt zu sein; es wird sich weiter unten Gelegenheit bieten, darauf zurückzukommen. Die Kernverlagerung kann ein aktiver oder ein passiver, von den Tigroidveränderungen abhängiger Vorgang sein; von diesen beiden Möglichkeiten ist die letzte die wahrscheinlichere; man könnte sich den Zusammenhang der Prozesse so vorstellen, daß Tigroidverminderung und Tigroidvermehrung, indem sie die innerhalb der Zelle wirksamen Kräfte verändern, auch die von dem jeweiligen Gleichgewichtszustand dieser Kräfte abhängige Lage der Zellbestandteile — darunter die des Kernes — beeinflussen.

Totale Tigrolyse mit oder ohne Kernverlagerung ist so das Endergebnis dieser Veränderungen.

[1]) Bezüglich die Kanälchen verweise ich auf die Holmgrenschen Abbildungen; z. B. Guirlandenkanal: Holmgren, Anat. Hefte 47. 1900. Fig. 3.

Bei einer beträchtlichen Anzahl von Zellen, die ebenfalls dem Typus a folgen, weicht nun der Verlauf von dem bisher beschriebenen Wege ab:

Eine erste Gruppe von Zellen ist dadurch ausgezeichnet, daß — gewöhnlich schon in den Initialstadien der Tigrolyse — das Tigroid an einer oder seltener an mehreren Stellen dicht an den Kern herantritt und dort zu gröberen Gebilden oder homogenen Massen verschmilzt; meistens ist an diesen Stellen die Kernmembran gefaltet und nach dem Kerninnern zu eingebuchtet, und das Kerngerüst verstärkt. Ich möchte diese Tigroidanlagerungen ihrer Form nach „Kernsicheln“ nennen. Sie liegen mit wenigen Ausnahmen auf der der Zellmitte zugewandten Seite des verlagerten Kerns (Tafel Fig. 4). Ist die Zelle sonst stark tigrolytisch, so sieht man häufig einen pyramidalen Aufbau der Tigroidanlagerung; die Spitze der Pyramide liegt ungefähr in der Zellmitte, und dort glaube ich Zentrosom und Sphäre gesehen zu haben: ein acidophiles Kügelchen mit eingelagerten feinsten basophilen Körnchen, von einem Kranz ebensolcher Körnchen umgeben, von dem aus sich Tigroidelemente, in Radien geordnet, gegen den Kern hinzogen (Tafel Fig. 4). Ich erinnere hier an die oben erwähnten Doppelringzellen mit Kernverlagerung, bei denen inmitten der Zelle eine isolierte Tigroidmasse lag; es konnte daraus geschlossen werden, daß außer dem Kern noch andere, bisher nicht nachweisbare Gebilde der Zelle auf die Tigroidanordnung einwirkten; durch die Beobachtung der Kernsicheln wird es nun höchst wahrscheinlich gemacht, daß die Umordnungen der Tigroidelemente unter dem Einfluß von Zentrosomen vor sich gehen. Die Kernsicheln stellen weiterhin einen Beweis für den Zusammenhang zwischen Kern und Tigroidveränderung dar; deutete schon bei den Zellen mit unkompliziertem Verlaufstypus a die Tigroid-Verdichtung im Innenring des Doppelringstadiums auf tigroidbildende Eigenschaften des Kernes hin, so darf man die Kernsichel vielleicht als den Ausdruck einer energischen Tigroidneubildung betrachten, die sich unter dem Einfluß von Zentrosomen auf begrenzten Bezirken in der Nachbarschaft des Kerns lokalisiert. Die Tigroidneubildung ist indessen nicht imstande die fortschreitende Tigroidverminderung aufzuhalten; so ist die Totaltigrolyse

auch hier das Endergebnis, und oft ist ein Rest der Kernsichel der letzte Rest von Tigroid überhaupt.

Eine zweite Zellgruppe entfernt sich weiter von dem regelmäßigen Gang der Veränderungen:

Den Anfang macht auch hier die intermediäre Tigrolyse zwischen einem feinkörnigen Außen- und Innenring; dann aber beschränkt sich die Tigrolyse auf die Peripherie, während das zentrale Tigroid erhalten bleibt und sich zu vermehren scheint; die Elemente werden hier in gröbere Schollen übergeführt und lagern sich zuweilen nach Art der Kernsicheln dem Kerne an. Ich bezeichne diese Zellen kurz als „Kernringzellen“ (Tafel Fig. 5).

Die verdichteten Innenringe der Doppelringzellen, die Kernsicheln und die Kernringzellen machen es zweifellos, daß unter dem Einfluß des Kerns Tigroid erhalten bezw. neugebildet wird. Von diesem Gesichtspunkte aus betrachtet, vollziehen sich die Veränderungen in 2 einander entgegenlaufenden Prozessen, von denen der eine degenerativen, der andere regenerativen Charakter hat: in Tigroidauflösung, die, in einer intermediären Zone beginnend, immer weitere Kreise zieht, und in Tigroidvermehrung, die, vom Kern ausgehend, jener entgegenarbeitet.

Bei einer Anzahl von Zellen, die ich zuerst beschrieben habe als Zellen mit regulärem Verlauf, ist die Tigroidvermehrung im Innenring nicht imstande, die totale Tigrolyse zu verhindern. Bei einer 2. Gruppe kommt es ebenfalls zur Totaltigrolyse, obwohl der Kern in der Sichelbildung eine lebhaftere Tätigkeit entfaltet. Bei der 3. Gruppe endlich gelingt es, der Tigrolyse auf halbem Wege Einhalt zu tun.

Totaltigrolytische und Kernringzellen sind somit nach 6 Tagen die Endstadien des Verlaufstypus a. Überlegungen, auf die ich weiter unten zurückkomme, machen es jedoch wahrscheinlich, daß auch Zellen existieren, in denen nach anfänglicher Tigroidverminderung die regenerative Phase die Oberhand gewinnt und eine vollkommene Wiederherstellung herbeiführt.

Typus b.

Bei den Zellen dieses Verlaufstypus wird das ursprünglich

feinkörnige Tigroid, soweit es nicht der Auflösung verfällt, in grobe Schollen übergeführt. Es ist eine grobschollige Tigrolyse im Gegensatz zur feinkörnigen Tigrolyse des Typus a. Die Tigroidverminderung selbst verläuft in den gleichen Bahnen wie die des Typus a.

Die leichteste Veränderung ist auch hier die intermediäre Tigrolyse, d. h. die Doppelringzelle (Tafel Fig. 6). Manchmal enthält der Innenring neben seinen groben Brocken auch feineres Tigroid: das sind dann Zellen, die eine Mittelstellung zwischen den beiden Typen einnehmen.

Niemals ist aber der Innenring so tigroidreich, wie es bei Tp. a so häufig der Fall ist, und deshalb kann man nicht mit Sicherheit von einer vom Kern abhängigen initialen Tigroidvermehrung reden. In vorgeschritteneren Stadien verschwindet das zentrale Tigroid; Zellen, die nur noch einen Randschollenkranz besitzen, leiten hinüber zu den totaltigrolytischen Zellen.

Kanälchen kommen bei diesem Verlauf seltener und dann nur in den Randgebieten vor; einen Guirlandenkanal beobachtet man nie.

Die Kernveränderungen sind wie bei Typus a: Vermehrung der acidophilen Gerüstsubstanz und der Nukleolen, Faltungen der Kernmembran und Kernverlagerung (Tafel Fig. 6).

Die Anfangsstadien des Typus b finden sich ebenso wie die des Typus a auch in normalen Ganglien.

Von dem beschriebenen regulären Verlauf trennen sich auch hier Zellen, welche Kernsicheln bilden und solche, welche nicht totaltigrolytisch werden, sondern starke Kernringe entwickeln.

So sind auch bei Typus b totale Tigrolyse und Kernringzellen die Endstadien.

Bei der Beurteilung der Zellveränderungen nach den Typen a und b muß man sich erinnern, daß die Anfangsstadien auch in normalen Ganglien angetroffen werden. Die ganzen Umgestaltungen sind daher Weiterbildungen physiologischer Veränderungen. Da sie ferner in ihrem ganzen Verlauf analog den Veränderungen sind, die von verschiedenen Forschern nach natürlicher und künstlicher Erregung beobachtet wurden, muß

man sie als Tätigkeitsveränderungen auffassen, als Tätigkeitsveränderungen, die über das physiologische Maß gesteigert sind.

Degenerationen sind diese Veränderungen nicht; man hat die totale Tigrolyse gesehen, ohne daß die nervösen Funktionen gestört gewesen wären, z. B. nach der Einwirkung hoher Temperaturen. (Goldscheider u. Flatau.[7])

Die echten Degenerationen stehen mit diesen Tigroidprozessen nur in einem sehr losen Zusammenhang. Ich werde sie im Anschluß an den 10tägigen Versuch, in dem sie das Bild beherrschen, besprechen. Nach 6 Tagen sind sie erst sehr spärlich.

A. 2. Versuche von 10 Tagen Dauer.

Nach 10 Tagen sind die tigrolytischen Veränderungen beider Typen a und b weiter fortgeschritten, indem mehr Zellen der totalen Tigrolyse und dem Kernringstadium zugeführt, und die Anfangsstadien seltener geworden sind.

Die echten Degenerationen treten hier zuerst in größerer Ausdehnung auf: Es sind deren zwei:

1. die vakuoläre Degeneration,
2. Die schrumpfende Atrophie.

Die vakuoläre Degeration steht in gewissen Beziehungen zur Tigrolyse; tigrolytische Zellpartien scheinen einen besonders günstigen Boden für die Entwicklung von Hohlräumen abzugeben. In den vielen Fällen aber, in denen normale und initialveränderte Zellen ergriffen werden, ist die Degeneration von der Tigrolyse ganz unabhängig.

Die Vakuolen lassen die Zellen enorm aufquellen, zerklüften und zerstören sie vollständig. Ihre Wandungen bestehen entweder aus dem Zellprotoplasma selbst und haben dann dessen körnige Struktur (Tafel Fig. 7), oder sie sind glatt und werden scheinbar von Fortsätzen, welche die Kapselzellen in die Ganglienzellen hineinsenden, gebildet (Tafel Fig. 8). Im letzteren Falle sind die Vakuolen wohl aus den Holmgrenschen Kanälchen entstanden.

Es sind vorwiegend Zellen vom Typus b, die vakuolär degenerieren.

Die 2. Degeneration — die schrumpfende Atrophie (Tafel Fig. 9) — steht in gar keinem Abhängigkeitsverhältnis zur Tigrolyse; man erkennt aus ihr deutlicher als aus der 1. Degenerationsform, daß der Zelltod durch ganz andere innere Störungen, als durch die abnorme Steigerung der physiologischen Zellfunktion, die uns in der Tigrolyse entgegentritt, erfolgt. Die Atrophie ist sehr ausgedehnt und erfaßt normale, tigrolytische und Kernringzellen. Ihre Kennzeichen sind Formveränderungen des Zellleibs und des Kerns, die von inneren Umgestaltungen begleitet werden.

Die ganze Zelle verliert ihre Spannung und Elastizität, und wird entsprechend den im Gewebe herrschenden Druck- und Zugkräften verzerrt; zuletzt schrumpft sie zusammen und zerfällt. Im Innern des Zellleibs traten dabei in vielen Fällen massenhafte kleinste Hohlräume auf, die der Zelle ein schaumiges Aussehen verleihen. Die Schaumvakuolen sind im Gebiet des Tigroid gröber als in den tigrolytischen Partien; es ist daher wohl möglich, daß auch sie mit den Kanälchen, die ja deutliche Beziehungen zum Tigroid haben, zusammenhängen. Eine weitere Veränderung ist die gesteigerte Färbbarkeit der Zelle durch basische Farben; z. T. beruht dies auf der durch die Schrumpfung bedingten Verdichtung der Zelle, z. T. auf einer Zunahme der Affinität, auch der sonst acidophilen Teile, zu den betreffenden Farbstoffen. Die Kerndegeneration zeigt sich in dem Verschwinden jeglicher inneren Struktur, während der Kern als Ganzes, wie die ganze Zelle, seine Gestalt ändert und manchmal zu einem fadenförmigen Gebilde zusammenschrumpft.

A. 3. Nach 30 Tagen

finden sich die nach 10 Tagen so häufigen Degenerationen nur noch vereinzelt. Die Anfangsstadien der Tigrolyse beider Typen sind seltener geworden, desgleichen die totaltigrolytischen Zellen; dagegen treten hier die Kernringzellen sehr in den Vordergrund. Sie verhalten sich z. T. ganz wie die entsprechenden Zellen früherer Versuche, z. T. jedoch verschmelzen die klumpigen Schollen des Kernrings miteinander, so daß eine zusammenhängende Tigroidmasse, die aber von Kanälchen gitter-

artig durchbrochen wird, entsteht (ähnlich wie bei der später zu besprechenden Zelle, Tafel Fig. 11). Bei den Zellen vom Typus b sieht man hier zuerst öfters — besonders im Kernringstadium — länglich geformte und konzentrisch angeordnete Tigroidbrocken; es ist das eine Veränderung, die früher ganz sporadisch war und hinüberleitet zu den wichtigsten Zellbildern der langdauernden Versuche.

Das Gesamtresultat der kurzen Versuche ist nun:

Innerhalb eines Zeitraumes von 30 Tagen nach der Durchschneidung des Nerven erleidet die Mehrzahl der Zellen gesteigerte funktionelle Veränderungen, die auf den Wegen der Typen a und b zu den gleichen Zielen — der Totaltigrolyse und dem Kernringstadium — hinführen.

Die Endstadien sind am 30. Tage noch nicht von allen veränderten Zellen erreicht. Die meisten totaltigrolytischen Zellen finden sich vom 6. bis 10. Tage, die Kernringzellen erlangen ihre höchste Zahl am 30. Tage. Einige Kernringzellen und viele Zellen mit Tendenz zur Totaltigrolyse verfallen tötlichen Degenerationen: der Schrumpfung und der Vakuolisierung. Den Höhepunkt dieser Prozesse bezeichnet der 10. Tag.

B. Versuche von 3—4 Monaten Dauer.

Die Veränderungen vom Typus a sind in allen ihren Stadien, besonders in den Endstadien, weit seltener, als bei den kurzdauernden Versuchen.

Typus b kommt in der reinen Form, in der er früher beobachtet wurde, nur ausnahmsweise vor. Dagegen findet man hier einen neuen Veränderungsmodus (Typus c) und daneben Zellbilder, welche den Übergang zwischen ihm und Typus b vermitteln.

Es sind Weiterbildungen der schon beim 30tägigen Versuch hier und da wahrgenommenen Prozesse.

Die Tigrolyse vom Typus c ist wie die des Typus b von Tigroidvergröberung begleitet; die groben Elemente sind aber im Gegensatz zu Typus b hier spindelig geformt und ordnen sich in konzentrische Kreise (Tafel Fig. 10);

die Ebenen der peripheren Kreise stehen senkrecht zu denen der zentralen.

Es sind vorwiegend große Zellen, die diesem Verlaufstypus angehören. Die Tigrolyse beginnt peripher, seltener nach Art der Typen a und b intermediär. Das zentrale Tigroid ist zuweilen polyedrisch, und solche Zellen vereinigen dann Charaktere von b und c in sich. Die meisten Zellen bewahren aber auch um den Kern herum längliche Schollengestalt und konzentrisches Gefüge, aus dem sich dann starke Kernringe mit verschmelzendem, zuweilen von Kanälchen durchbrochenem Tigroid entwickeln (Tafel Fig. 11). Die Kernringzelle ist allein Endstadium des Prozesses; eine direkte Totaltigrolyse wie bei den Typen a und b kommt daneben nicht vor. Dagegen habe ich in vereinzelten Fällen eine nachträgliche Rarefizierung des Kernrings, die offenbar zur Totaltigrolyse führte, gesehen.

Übereinstimmend mit den Typen a und b finden sich die Anfangsstadien des Typus c auch in normalen Ganglien; daher dürfen auch diese Veränderungen als die pathologischen Steigerungen physiologischer Abweichungen angesehen werden.

Nach diesen langen Zeiträumen sind auch die Degenerationen nicht mehr so häufig; öfter als die vakuoläre findet sich die schrumpfende Degeneration.

Es fällt auf, daß nach 3 und 4 Monaten sehr viel mehr normale Zellen vorhanden sind, als etwa nach 10 Tagen; man muß daraus schließen, daß eine beträchtliche Anzahl von Zellen zur Norm zurückkehrt.

Sowohl von der Doppelringzelle, wie von der Kernsichel- und der Kernringzelle aus ist wahrscheinlich eine restitutio ad integrum dank der tigroidneubildenden Tätigkeit des Kerns möglich.

Da bei den Nervdurchschneidungen des Ramus communicans gewöhnlich nicht mit durchschnitten wurde, machte ich eine entsprechende Versuchsreihe für die Exstirpation des sympathischen Ganglion cervicale supr.

Die Resultate stimmten, abgesehen von der räumlichen Ausdehnung der Veränderungen mit den Nervdurchschneidungen bis

auf einen Punkt überein; es fehlte im 4. Monat die konzentrische Tigrolyse.

Ein Rückblick auf die Ergebnisse der Nervdurchschneidungen zeigt:

Während des 1. Monats setzen Zellveränderungen ein, die rasch eine beträchtliche räumliche Ausdehnung erlangen, dann

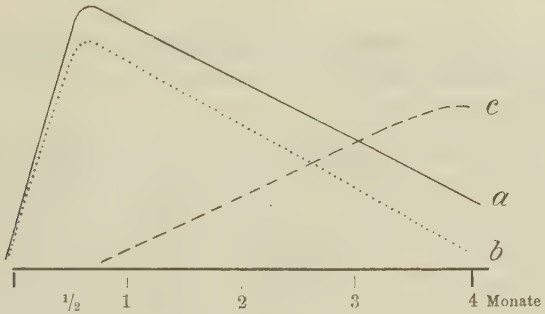

Fig. 1.

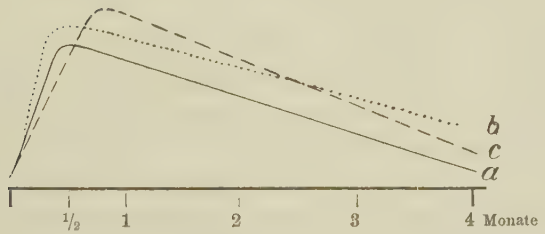

Fig. 2.

abfallen und sich so bis zum Ende des 4. Monats in absteigender Linie bewegen.

Diese Veränderungen spielen sich in erster Linie am Tigroid, dann am Kern und innerhalb der Grundsubstanz ab; die Tigroidveränderungen trennen sich in einen feinkörnigen, einen grobschollig-polyedrischen und einen grobschollig-spindeligen Typus; sie sind aber im Grunde einheitlich, da ihnen allen die Tendenz der Tigroidverminderung innewohnt; sie sind die abnormen Steigerungen physiologischer Zellveränderungen.

Jeder der 3 Typen hat eine besondere Verlaufskurve (siehe Fig. 1):

Für Typus a liegt der Kurvenscheitel in der 1. Hälfte des 1. Monats, desgleichen für Typus b; für Typus c dagegen erst im 4. Monat.

Den einleitenden Veränderungen folgen die echten Degenerationen; sie sind ebenfalls in der 1. Hälfte des 1. Monats auf der Höhe und fallen von da an kontinuierlich ab.

Zum Vergleich mit diesen Ergebnissen gebe ich nun einen kurzen Überblick über die durch frühere Untersuchungen gewonnenen Resultate:

Nissl[1] fand 8—15 Tage nach der Durchschneidung gemischter Nerven regressive Veränderungen in den Zellen der Spinalganglien; es handelte sich um Schwellung des Zellkörpers und körnerartige Umwandlung der färbbaren Substanzportionen mit Tendenz zur Rarefizierung. Er sah ferner tiefergehende pathologische Zustände, in denen die Zellen geschrumpft waren und die sonst achromatische Substanz sich mit dem Methylenblau gefärbt hatte.

Lugaro[8] exzidierte bei Hunden Stücke aus dem N. ischiadicus und beobachtete nach 12 Tagen in den Spinalganglien Zellveränderungen der verschiedensten Stadien: Zerfall der Tigroidschollen, die Kerne gerunzelt und verlagert, Deformitäten der ganzen Zelle. Die Veränderungen nahmen dann an Umfang ab, so daß sie sich nach mehreren Monaten nur noch vereinzelt fanden. Lugaro schloß hieraus auf eine Restitution vieler Zellen.

van Gehuchten und Nelis[9] kamen nach Durchschneidung des N. vagus und des Sympathicus zu ähnlichen Resultaten: Schon nach 24 Std. begann in den Zellen des Ganglion plexiforme die Tigrolyse; nach 15 Tagen waren die Erscheinungen — Tigrolyse und Kernverlagerung — auf dem Höhepunkt; ihnen folgten Degenerationen, die zum Schwund eines Teiles der Zellen führten.

Ebenso sah R. Flemming[10] nach Durchschneidung oder Ligierung des N. ischiadicus Tigrolyse und Kernverlagerung,

ferner im Beginn eine Gruppierung der Tigroidelemente um den Kern.

R. Cassirer[11] faßt seine Resultate dahin zusammen: „Ein großer Teil der Spinalganglienzellen erleidet Veränderungen, ein Teil derselben bleibt von vornherein intakt. Ein großer Teil der veränderten Zellen restituierte sich wieder, ein kleiner Teil geht zu Grunde.“ Die Zellveränderungen sind die gleichen, wie sie oben erwähnt wurden.

Die Ergebnisse von Cox[12] sind folgende:

Zellen vom Typus I (Zellen mit gleichförmig-diffuser Tigroidanordnung und unregelmäßigem Fibrillenverlauf):

a) Große Zellen: Nach 4 Tagen Doppelringstadium, Kernverlagerung; Zunahme der so veränderten Zellen bis zum 17. Tag, dann Abnahme bis zu 6 Monaten.

b) Kleine Zellen: Tigroidansammlung an der Zellperipherie und auf der der Zellmitte zugekehrten Seite des verlagerten Kerns. Beide oder eine der Tigroidanhäufungen können schwinden.

Zellen vom Typus II. (Zellen mit konzentrischer Tigroidanordnung und bündelweisem Fibrillenverlauf):

Nach 9 Tagen Konglomeration der Granula um den Kern; solche Stadien finden sich noch nach 6 Monaten in beträchtlicher Anzahl.

Cox beobachtete auch bei manchen Zellen eine vakuoläre Degeneration.

Die Untersuchungen von Cox stimmen, wie man sieht, in vielen Punkten mit den meinigen überein; die zentrale Tigroidverklumpung der Zellen Tp. II ist offenbar gleich meinem „Kernringstadium“. Während aber Cox diese Bildungen für spezifische Eigentümlichkeiten der Zellen Tp. II hält, bin ich überzeugt, daß auch die Tigrolyse nach meinen Tp. a und b, die dem Coxschen Tp. I entsprechen, solche Zustände zeitigt.

Zum Schluß weise ich noch auf die bedeutsamen Untersuchungen Holmgrens[4] über die Aktivitätsveränderungen der Spinalganglienzellen hin: H. bezeichnet als 1. Phase der Zelltätigkeit die Tigroidvermehrung; sie ist begleitet von Kanälchenerweiterung; im 2. Stadium, der Tigrolyse, kollabieren die Kanäl-

chen der tigrolytischen Partien; das Plasma wird zuweilen feinschaumig.

H. beschreibt ferner an tätigen Nervenzellen Bildungen, die mit den „Kernsicheln“ verwandt zu sein scheinen: Die Kernmembran löste sich an gewissen Stellen unter basophiler Umwandlung auf; es fand hier eine intensive Neubildung feinkörnigen Tigroids statt, die Anordnung der Tigroidelemente war durch Centrosom und Radien bestimmt.

II.

Die Zellveränderungen nach Durchschneidung der hinteren Wurzel wurden untersucht:

A. nach 5, 15 und 30 Tagen,

B. nach 3 und 4 Monaten.

A. 1. Nach 5 Tagen

findet man ebenso wie 5 Tage nach der Nervendurchschneidung Tigrolyse nach dem Typus a und b. Unterschiede bestehen aber darin, daß Typus a sehr zurücktritt, die Übergangszellen häufiger sind und beinahe alle Zellen der totalen Tigrolyse zustreben, während Kernsicheln und Kernringe fast nie gebildet werden. Im übrigen sind die Einzelheiten des Verlaufs die gleichen, wie früher beschrieben. Im Gegensatz zu den entsprechenden Versuchen der I. Reihe steht es ferner, daß schon jetzt Tigrolyse vom Typus c vorkommt. Allerdings sind diese Zellen selten und bezeichnen Anfangsstadien.

Auch eine der beiden Degenerationen, die Höhlenentartung, sieht man vereinzelt.

2. 15 Tage

nach der Operation ist Typus a noch seltener geworden. Typus b hat an Umfang und Intensität ebenfalls eingebüßt. Danach scheint es, als ob beide ihren Höhepunkt hinter sich hätten und jetzt im Abklingen begriffen seien. Dagegen sind die Veränderungen vom Typus c vermehrt und gesteigert. Sie stimmen auf allen Stufen mit den von früher bekannten Bildern überein und finden so auch ihr Ende im Kernringstadium, das hier allerdings noch nicht häufig ist. Zellen aller Reaktionstypen verfallen den Degenerationen, die nunmehr beide auf dem Plan er-

schienen sind, und von denen besonders die schrumpfende Atrophie eine beträchtliche Anzahl von Zellen, und zwar mit Vorliebe Anfangsstadien des Typus c, zugrunde richtet.

3. Nach 30 Tagen

ist auch der Höhepunkt der Tigrolyse vom Typus c überschritten. Die Menge der schrumpfenden Zellen ist noch gewachsen; von geringerer Anzahl sind die vakuolär degenerierenden.

Bei der Beurteilung dieser Versuche von kürzerer Dauer muß man berücksichtigen, daß die Operation auch den Ramus post. des betreffenden Spinalnerven mit zerstörte. Ein Teil der Zellveränderungen ist also diesem Eingriff auf Rechnung zu setzen; es wird entsprechend den Resultaten der Versuchsserie I ein Teil der Prozesse nach den Typen a und b samt den zugehörigen Degenerationen sein. Nach dieser Korrektion zeigt sich, daß die Typen a und b einen recht geringen Anteil an den Umgestaltungen nehmen sowohl in Bezug auf Intensität wie auf räumliche Ausdehnung. Jedenfalls spielt Typus c die größte Rolle unter den Tigroidveränderungen, wenn er auch nicht den Umfang der Typen a und b in den kurzen Versuchen der Reihe I besitzt. Das Verhalten des Typus c unterscheidet die Resultate der II. Reihe sehr von denen der ersten; denn bei dieser gelangte Typus c ja erst nach 3—4 Monaten zu Bedeutung.

Daß man überhaupt tigrolytische Veränderungen nach Wurzeldurchschneidung findet, ist sehr interessant: Da diese Prozesse gesteigerte Tätigkeitsveränderungen sind, so beweisen sie hier, daß die Zelle nicht nur vom Dendriten her, sondern unter Umständen auch vom Neuriten her erregt werden kann, nur mit dem Unterschied, daß im letzteren Falle die Zellreaktion eine weniger intensive ist.

B. Nach 3 und 4 Monaten

kommen die Tigroidveränderungen sehr viel seltener als in den ersten Wochen vor; insbesondere nimmt Typus c einen verhältnismäßig geringen Raum ein. Man sieht stets nur leichte Alterationen. Unter den Degenerationen ist die Atrophie häufiger als die Vakuolenentartung.

Die Gesamtresultate der Wurzeldurchschneidungen sind:

Die Zellen verändern sich zunächst in denselben 3 Typen, wie nach der Nervendurchschneidung. Die Prozesse erreichen ihre Höhe ebenfalls im ersten Monat, sind aber nicht so ausgedehnt und intensiv. Die Verteilung der veränderten Zellen auf die verschiedenen Typen weicht wesentlich von den Ergebnissen der ersten Versuchsreihe ab (s. Fig. 2, S. 15): Der Scheitelpunkt der Kurve des Typus c liegt im Gegensatz zu den Nervendurchschneidungen innerhalb des ersten Monats, die der Kurven für Typus a und b befinden sich zwar etwa an der gleichen Stelle wie bei I, aber beide Kurven, besonders die von Typus a, wenden sich schon auf geringerer Höhe zum Abstieg.

Wie bei den Nervendurchschneidungen verfallen auch hier die mehr oder minder veränderten Zellen den Degenerationen, deren Kulminationspunkt hier aber erst am Ende des ersten Monats liegt.

Die Literaturangaben über Wurzeldurchschneidungen sind sehr spärlich; es liegen Untersuchungen von Lugaro[8] und van Gehuchten[9] vor. Beide Autoren konstatierten im Gegensatz zu meinen Befunden ein Intaktbleiben der Zellen.

Am Schlusse dieser Untersuchungen erhebt sich die Frage, wie die Verschiedenheiten der Zellreaktion innerhalb jeder einzelnen der beiden Versuchsreihen und zwischen beiden Reihen im ganzen zu erklären seien.

Eine sichere Antwort auf diese Fragen zu geben, ist unmöglich, da die feinere Anatomie der Nervenzelle noch eine Fülle ungelöster fundamentaler Probleme enthält.

Nur mit einiger Wahrscheinlichkeit läßt sich sagen, daß die Verschiedenheiten der Zellreaktion in Baudifferenzen der Neurone begründet sein werden, eine Verschiedenheit der Reize kann bei der Gleichheit aller operativen Eingriffe als Ursache nicht in Betracht kommen. So würden die drei Reaktionstypen drei verschiedenen Neuronen, deren Strukturunterschiede mit den angewandten Methoden nicht zur Darstellung kommen, entsprechen; zwei dieser Neurone — Typus a und b — dürften zum Nerven,

einer — Typus c — zur hinteren Wurzel in näheren Beziehungen stehen.

Außerdem besitzt das Spinalganglion wohl noch Neurone, deren Ausbreitungsgebiet sich auf das Ganglion selbst beschränkt; diesen Neuronen gehören die Zellen an, welche bei den Experimenten unverändert bleiben, bezw. sich restituieren.

Ich behalte mir vor, bei Gelegenheit der Veröffentlichung von Experimenten, mit denen ich zur Zeit beschäftigt bin, auf diese Schlußfolgerungen zurückzukommen.

Die vorliegenden Untersuchungen wurden im anatomisch-histologischen Institut der Universität München ausgeführt. Herrn Prof. Dr. Mollier, mit dessen gütiger Erlaubnis mir die reichen Mittel und Einrichtungen des Institutes zur Verfügung standen, spreche ich meinen herzlichsten Dank aus. Zum größten Danke fühle ich mich ferner Herrn Privatdozenten Dr. L. Neumayer verpflichtet, der mir stets in liebenswürdigster Weise mit Rat und Tat zur Seite stand.

Literatur.

1. Nissl: Centralblatt für Nervenheilkunde und Psychiatrie. 1894.
2. Mosse: Archiv für mikrosk. Anat. Bd. 59.
3. v. Lenhossék: Der feinere Bau des Nervensystems im Lichte neuester Forschungen. 1895.
4. Holmgren: Anatom. Hefte 38. 47.
5. Studnička: Anat. Anzeiger 16.
6. Cox: Anatom. Hefte 31.
7. Goldscheider und Flatau: Normale und Patholog. Anatomie der Nervenzellen. 1898.
8. Lugaro: Rivista di Patologia nervosa e mentale. Vol. I, II. Citiert nach Goldscheider und Flatau.
9. van Gehuchten: Ref. nach Neurol. Centralbl. 1897. No. 19.
10. R. Flemming: Edinburgh. med. Journal. 1897. I.
11. Cassirer: Deutsche Zeitschrift für Nervenheilkunde. 1899.
12. Cox: Internationale Monatsschrift für Anat. und Physiol. 1898.

Erklärung der Abbildungen auf der Tafel.

Fig. 1. Leitz Imm. $\frac{1}{12}$, Oc. 1, Tub. ausgez. 16. Carnoys Gemisch; Nisslsche Färbung.

Fig. 2. Zeiß Imm. 2 mm, Oc. 2, Tub. 16. Carnoys Gemisch; Thionin-Erythrosin.
Fig. 3. Zeiß. Sublimat; Thionin-Erythrosin.
Fig. 4. Zeiß. Sublimat; Thionin-Erythrosin.
Fig. 5. Leitz. Formalin; Chresylviolet.
Fig. 6. Zeiß. Carnoys Gemisch; Nissls Färbung.
Fig. 7. Zeiß. Carnoys Gemisch; Thionin-Erythrosin.
Fig. 8. Zeiß. Sublimat; Thionin-Erythrosin.
Fig. 9. Zeiß. Sublimat; Thionin-Erythrosin.
Fig. 10. Zeiß. Carnoys Gemisch; Thionin-Erythrosin.
Fig. 11. Zeiß. Carnoys Gemisch; Thionin-Erythrosin.

Lebenslauf.

Verfasser wurde am 31. Januar 1879 als Sohn des Kaiserl. Eisenbahnwerkstätten-Vorstehers Heinrich Kleist zu Mülhausen i. E. geboren. Daselbst besuchte er das Gymnasium. Die Medizin studierte er an den Universitäten Straßburg, Heidelberg, Berlin (je zwei Semester von Herbst 1897 bis Herbst 1900) und München (Herbst 1900 bis Frühjahr 1902). Im Sommersemester 1899 bestand er zu Heidelberg die ärztliche Vorprüfung, im Sommer 1902 legte er zu München die ärztliche Approbationsprüfung ab. Seiner Dienstpflicht mit der Waffe genügte er vom 1. Oktober 1902 bis 31. März 1903 beim k. b. 2. Infanterie-Regiment Kronprinz zu München; seit dem 1. April 1903 dient er als Einjährig-freiwilliger Arzt beim Trierschen Feldartillerie-Regiment No. 44 zu Trier.

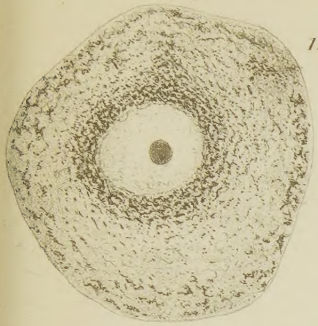
1.

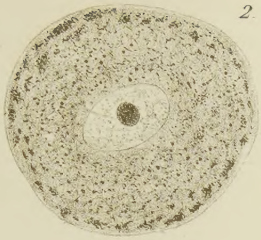
2.

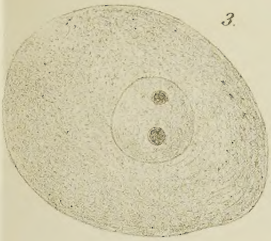
3.

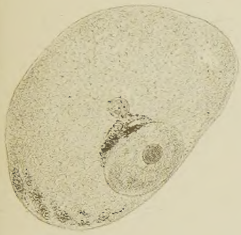
4.

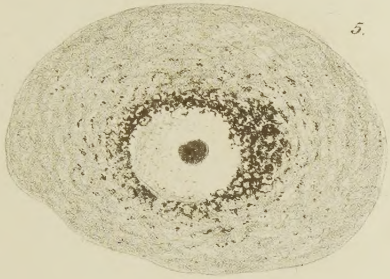
5.

6.

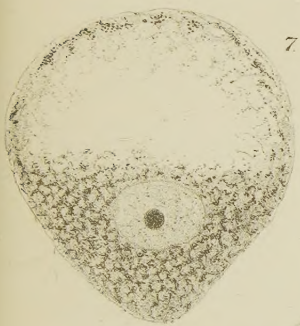
7.

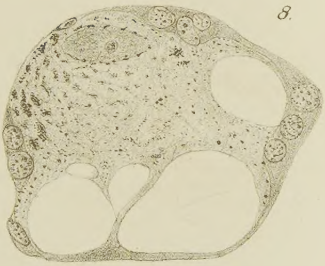
8.

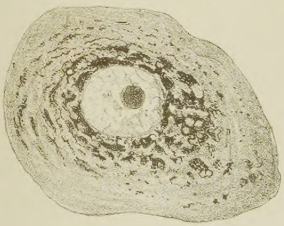
11.

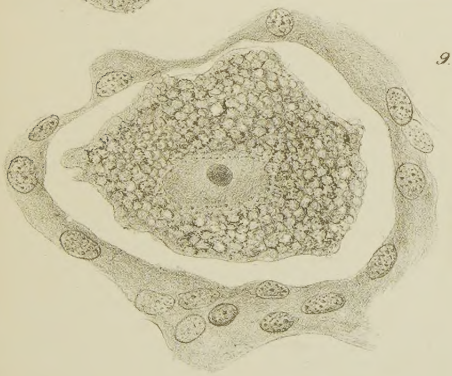
9.


10.

E.Laue, Lith. Inst., Berlin.